1886

Lane Medical Library

Zur pathologischen Anatomie

der

Invaginatio ileocoecalis.

Inaugural-Dissertation

zur

Erlangung der Doctorwürde in der Medicin und Chirurgie,

welche

mit Genehmigung der hohen medicinischen Facultät

der

vereinigten Friedrichs-Universität Halle-Wittenberg

zugleich mit den Thesen

Donnerstag den 25. März 1886 Vormittags 11 Uhr

öffentlich vertheidigt

Carl Saulmann

aus Märkisch-Friedland.

Referent: Herr Geheimrath Prof. Dr. Ackermann.

Opponenten:

Gustav Oppenheimer, Dr. med.

Alexander Heimann, cand. med.

Halle a. S.

Buchdruckerei von S. Schlesinger.

1886.

Imprimatur:
Professor Dr. E. Hitzig.
Decanus.

Herrn S. Kaufmann

in Freundschaft und Dankbarkeit

gewidmet

vom

Verfasser.

Von den Darminvaginationen verdienen am meisten Beachtung diejenigen, deren Bestandtheile verschiedenen der, die grossen Abschnitte des Gesammtdarmes bildenden, Theile angehören. Diese für Invaginationen wichtigen Abschnitte sind:

1) Der gesammte Dünndarm;
2) Das Coecum;
3) Das Colon;
4) Flexura sigmoidea und Rectum.

Die beiden Arten, deren Verlauf am interessantesten sich entwickelt, werden repräsentirt durch die Einstülpungen, an denen Ileum, im Zusammenhang mit Coecum und Colon betheiligt sind. Denn während bei den Ileum-, bei den Colon- und Rectuminvaginationen die Einstülpung eines Rohrs in ein gleichartiges ein einfaches Verhältniss setzt, handelt es sich in den ersteren Fällen um 2 verschieden grosse Darmlumina, um ungleichartige Befestigung durch die Mesenterien, um einen Unterschied in der Peristaltik, der auch von den meisten Autoren, die sich mit der Aetiologie gerade der Invaginatio ileocoecalis beschäftigt haben, nachdrücklich betont wird. Ausserdem kommt aber als wichtigster Umstand hinzu, dass der Eintritt des Dünndarms ins Coecum resp. ins Colon durch die complicirte Einrichtung der Bauhin'schen Klappe zu ganz andern Einschiebungen nöthigt, als diejenigen sind, die in einem Abschnitte des Darms vor sich gehen.

Nomenclatur:

Bei den Beschreibungen von Sectionen ist häufig nicht genau angegeben, welchem Darmabschnitte jeder der 3 Cylinder angehörte, so dass der Bestimmung des Ausgangspunktes der Invagination, d. h. des primär eingestülpten Darmstückes grosse Schwierigkeiten entgegen stehen. Denn für gewöhn-

lich darf man annehmen, wie Leichtenstern[1]) meint, und Rokitansky[2]) ausschliesslich will, dass die Vergrösserung der Invagination auf Kosten der Scheide vor sich geht, so dass der primär invaginirte Darmtheil an der Spitze des Intussusceptum postirt bleibt. Eine Beobachtung Cruveilhiers lehrt, dass bei einer Invagination in Folge eines Schleimhautpolypen, derselbe sich nicht, wie sonst, an der Spitze des Intussusceptum befand, sondern von der Schleimhaut des mittleren Cylinders herabhing.[3])

Es scheint, nach Leichtenstern, nämlich in diesem Falle die Scheide der Invagination von einer gewissen Stelle ab der Umstülpung grösseren Widerstand entgegen gesetzt zu haben, als die Kraft betrug, mit der die von oben her wirkende Peristaltik die Invagination zu vergrössern suchte. Diese Kraft musste dann, begünstigt durch die Verschiebbarkeit der glatten serösen Flächen des mittleren und inneren Cylinders an einander, die Invagination dadurch vergrössern, dass sie den inneren Cylinder an der Spitze des Intussusceptum zum mittleren umstülpte. Natürlich konnte eine solche, eigentlich zweite Umstülpung nur geschehen, so lange die serösen Flächen noch nicht durch irgend welche Adhärenzen verbunden waren, also nur im zeitlichen Anfang der Invagination.

Neben dieser Deutung Leichtensterns scheint mir noch eine andere, einfachere zu existiren.

Die Invagination ging von einem Polypen aus, der an der Darmwand festsitzend, den Zug nach unten ausübte, aber freilich nur an einer Seite ziehen konnte. Wie so häufig bei Tumoren, die in der Aetiologie der entzündlichen Invagination eine nicht unbedeutende Rolle spielen, konnte sehr wohl eine partielle Einschiebung eintreten; so nämlich: dass besonders die mit der Geschwulst behaftete Wand sich einstülpte und zusammen mit dem gegenüber liegenden, intacten

---

1) Prager Vierteljahrsschrift für Heilkunde, Bd. 118, S. 192 sqq.
2) Rokitansky, Med. Jahrb. des Oesterr. Staates, 23. Bd., p. 561.
3) Anat. Path. I, pag. 523.

Theil des Rohrs einen Bogen bildete, dessen Concavität in der kranken Seite lag. Wirkt nun von oben her eine treibende Kraft, etwa vermehrte Peristaltik, so tritt erstlich die gewöhnliche Form der Invagination ein, nämlich die Weiterbildung auf Kosten der Scheide, dann aber übt der Tumor den Zug nach seiner Seite immer mehr aus und stülpt schliesslich diese Wand in der angegebenen Weise um. Lange freilich kann eine solche Umstülpung und Knäuelung nicht dauern wegen der Strangulationserscheinungen, die sehr bald auftreten müssen; allein dieses Moment hat ja auch Leichtenstern für sich in Anspruch genommen. Cruveilhier hat nun nicht berichtet, ob die beiden Darmwandungen an ihrer Mündung in gleichem Niveau standen, denn damit wäre meine Erklärung hinfällig gemacht. Wahrscheinlich ist es, dass er deshalb an eine solche Erklärung gar nicht dachte, weil ja jede Invagination keine gerade Strecke bildet, sonden bogenförmig, die offene Seite nach dem Mesenterialansatz gerichtet, gesehen wird. Dieselbe Kraft, auf die Richtung des fortschreitenden Boudin einen Effect auszuüben, die dem Mesenterium unzweifelhaft zugestanden wird, möchte ich hier dem erwähnten Polypen vindiciren. Während mithin die Einstülpung regulär fortschreitet, entsteht an der Spitze eine weitere Umkehrung des einen Cylinders nach aussen. Doch kann dieser eine Fall Cruveilhiers die Beziehung der prinzipiellen Frage: „Hat man in dem, die Spitze des Boudin bildenden, Cylinder den primär umgestülpten Darmtheil zu erblicken?“ nicht hindern.

Ich habe diese Mittheilung deshalb so ausführlich beleuchtet, weil es für einen unten zu beschreibenden Fall darauf ankommt, die einzelnen Theile der Invagination in vielen Parthien des Darms, subtil und accurat zu analysiren und weil für das Verständniss derselben einige Vorbemerkungen nicht unzweckmässig erscheinen.

Es herrscht in der Literatur über Invaginationen eine grosse Unklarheit hinsichtlich der Arten derselben; eine Unklarheit, die zum Theil auf dem Mangel einer sicheren Nomenclatur beruht. Die erschöpfende Arbeit Leichten-

sterns über Darminvaginationen, verdient auch in dieser Beziehung das höchste Lob, weil der Autor neben einer klar und ausführlich gegebenen Statistik[1]) eine treffliche Sichtung der ihm bekannt gewordenen Fälle bewirkt hat, so dass wir jetzt eine gute Terminologie besitzen. Es ist leicht nachzuweisen, dass manche Beobachter den Namen Ileocoecal Invagination gebrauchen, oder von Invagination des Ileum in Coecum oder Colon sprechen, gleichgültig, ob es sich um Invagination mit Vorantritt der Bauhin'schen Klappe handelt, oder ob Ileum (sei es bei an normaler Stelle gebliebenen, sei es bei secundär invaginirtem Coecum) durch die Coecalklappe hindurch invaginirt worden war. Ebenso verhält es sich mit den französischen Bezeichnungen. Die „invagination de l'ileon dans le coecum" ist die ileocoecale Form mit Vorantritt der Coecalklappe, die „invagination de l'ileon dans le colon" bald, wie die Schilderung ergiebt, gleichbedeutend mit der „invagination à travers le colon" bald identisch mit der ileocoecalen. Ganz dasselbe gilt häufig für das englische „ileon into the colon" und „ileon into the coecum."

Die Bezeichnung ileocaecalis ist dann zu wählen, wenn die Invagination mit Vorantritt der Valvula coli; der Ausdruck I. ileocalica wenn die Einstülpung des Ileum durch die Coecalklappe hindurch stattgefunden hatte.

Allerdings geben die Fälle von Ausstossung des Intussusceptum (und folgender Genesung) keinen Aufschluss über den Sitz der Invagination; meist wegen zu weit vorgeschrittener Gangrän oder fetzenweiser Abstossung des Darmsequesters.

Anzahl der beiden Invaginationen.

Von 479 Fällen fand Leichtenstern den Sitz der Invagination so vertheilt:

I. ileocoecalis	212	= 44 %
„ iliaca	142	= 30 %
„ colica	86	= 18 %
„ ileocolica	39	= 8 %
	479	100 %

1) Prag. Viertelj. f. H., Bd. 118—121.

Demnach ist die I. ileocoecalis die häufigste, die I. ileocolica die allerseltenste aller Invaginationen.

Es würde mich zu weit führen, auf Alter und Geschlecht in Bezug auf Häufigkeit und Localität der Invagination einzugehen; auf die Aetiologie werde ich bei meinem Falle zurückgreifen, sonst nur den pathalogisch anatomischen Verhältnissen in Entstehung, Entwickelung und Beendigung der Einschiebungen Rechnung tragen.

Erklärung der grösseren Häufigkeit der I. ileocoecalis:

Zunächst nun muss man fragen: „Wie kommt es, dass wie statistisch festgestellt, die I. ileocoecalis so ungemein häufiger ist, als die ileocolica?“ Leichtenstern erklärt diese Ungleichheit in der Anzahl auf folgende, meiner Meinung nach, sehr plausible, recht einfache Weise:

„Die auffallend grosse Differenz in der Häufigkeit der I. ileocoecalis und ileocolica, welche doch beide die nahezu gleichen Entstehungsvorgänge gemein haben, zwingen zu der Annahme, dass an der Coecalklappe für gewöhnlich der Einstülpung des Ileum durch sie, ein grösserer Widerstand hervorgebracht werde, als ihr die Befestigungen des Coecum zum Zustandekommen der I. ileocoecalis entgegensetzen, so dass, sofern einmal das unterste Ileum die zum Theil auf abnorm gesteigerte Agilität beruhende, Disposition zur Invagination erlangt hat, viel häufiger ileocoecale als Ileocolon-Einstülpungen sich ereignen. Wenn wir nun sehen, dass die seltenen Ileocolon Invaginationen gewissermassen durch den Widerstand des Coecum zu Stande kommen, so zusagen vereitelte Ileocoecal-Invaginationen sind, so lässt dies auch auf die Leichtigkeit der secundären Coecum-Einstülpung schliessen, auf welchem Wege allein die I. ileocolica grössere Dimensionen erlangen kann.“

Letzterer Umstand, die geringe Länge der I. ileocolica, wenn das Coecum nicht mit eingestülpt ist, unterstützt nun die Annahme, dass die Befestigungen des Coecum ein Hinderniss bieten für die Entwicklung der Einschiebung durch die

Klappe hindurch. Geschieht die Einstülpung ohne Coecum, so gelangt sie gewöhnlich nicht weit; in dem zuerst als I. ileocolica berichteten Falle von Rokitansky[1]) hatte die Geschwulst die Grösse einer Wallnuss, während bei secundärer Einstülpung des Coecum die Invagination bis zum Rectum, ja durch dasselbe nach aussen gelangen kann; wie Greene[2]), Fischert[3]) a. A. mitgetheilt haben.

Zu diesen angeführten Gründen habe ich noch einen weiteren hinzuzufügen. Die Invaginationen bewegen sich in der regelmässigen Form so, dass der obere in den unteren Darmtheil handschuhfingerförmig sich einstülpt und, bei weiterem Fortschreiten der Peristaltik folgend oder vielmehr nach derselben gehend, die Scheide zum mittleren Cylinder umstülpt. Wenn also die Invagination im untern Ileum entstanden ist, dann muss sie ihren Weg naturgemäss (wenn ich mich so ausdrücken darf) durch das Coecum nehmen und, erst wenn dies aus seiner Verbindung gelockert, mitgenommen ist, kann die Reise weiter durchs Colon gehen. Darum finden wir auch bei Kindern fast nie I. ileocolica, weil das Coecum lockerer als bei Erwachsenen befestigt ist. Selbst bei letzteren ist es meistens[4]) ganz vom Peritoneum umgeben und nicht zum grössten Theil an die Nachbarschaft fest fixirt.

Ob nun das Coecum selbst einfach mitgenommen wird, so dass an der Spitze des Intussusceptum von den 2 Oeffnungen die eine selbstverständlich in das Ileum, die andere in das Coecum führt, oder ob man durch die zweite (durch gänzliche Umkehrung des Coecum) in den Processus vermiformis gelangt, ist völlig indifferent für die Entscheidung: ob Invaginatio ileocoecalis, ob ilecolica.

Länge der einzelnen Invaginationen.

Ich komme jetzt zu dem wichtigen Kapitel des Länge- und Wachsthumsverhältnisses der einzelnen Invaginationen, speciell der Invaginatio ileocoecalis. Es sind nur die Ver-

1) Oesterr. med. Jahrb. 1837. Bd. XXIII., S. 585.
2) Brit. med. Journ. 1871.
3) Bullet. de la soc. anat. 1859.
4) Bardeleben: Virchows Archiv II. p. S. 293 sqq.

hältnisse Erwachsener berücksichtigt, auch von den sog. Agonieinvagg. vollkommen Abstand genommen. Die folgende Schilderung ist ganz nach der öfter erwähnten Arbeit Leichtenstern gegeben; für den unten ausführlich geschilderten Befund der Invaginatio ileocoecalis, die im hiesigen Pathologischen Institute zur Obduction kam, behalte ich mir noch bezügliche Bemerkungen vor.[1]) Leichtenstern sagt Folgendes:

„Man nimmt fast allgemein an, dass die Ileocoecalinvagg. unter allen übrigen durch die grosse Länge sich auszeichnen und leitet dies einfach davon her, dass es sich bei dieser, im Gegensatz zur Ileum-Einführung, um das Eintreten eines weniger voluminösen in ein peripherisch weiteres Rohr handle. Durchschnittslänge der unentfalteten I.:

I. ileocoecalis = 28 m (schwankend zwischen 8—112 cm.)
„ iliaca = 36 cm (3—94),
„ colica = 18 cm (5—50 cm),
„ ileocolica = 9 cm (3—28 cm).

Mithin sind die Ileocoecal-Invaginationen erst in zweiter Reihe, was die Länge des Intussusceptums betrifft, zu nennen.

Effect der Faltung.

Die Faltung der beiden Cylinder des Intussusceptum wird im Allgemeinen um so inniger sein, je grösser die Kraft, welche die Invagination zu vergrössern, je grösser die Widerstände, welche sich der Vorwärtsbewegung des Intussusceptum entgegensetzen, je compressibler und faltbarer die invaginirten Darmcylinder sind. Die Kräfte, welche die Ileocoecal- und Ileum-Invagg. vergrössern, sind einander gleich zu setzen, denn in beiden Fällen ist die Kraftquelle das oberhalb des Invagination gelegenen Ileum. Die Widerstände dagegen sind bei beiden Intussusceptionsarten verschieden. Sie sind überhaupt zweifacher Art. Einmal jener, welcher sich dem Vordringen des Intussusceptum von Seite der dasselbe umgebenden Scheide entgegensetzt, wobei nicht allein der Reibungswiderstand der Scheide, sondern auch jener Widerstand in Betracht kommt, welcher der Spitze des Intussusceptum entgegenwirkt,

1) Prag. Viert. f. H., Bd. 118, S. 299 sqq.

von Seiten der unmittelbar unterhalb der Invagination gelegenen noch nicht dilatirten Darmstrecke, welche selbst zur Scheide des vorrückenden Intussusceptum bestimmt ist. Dieser Widerstand ist bei den Ileocoecal-Invaginationen, wo es sich um Einstülpung eines umfangreicheren in ein peripherisch weiteres Darmstück handelt, sicher um Vieles geringer als bei den Ileuminvaginationen. Die zweite Art von Widerstand wird von dem Mesenterium gebildet. Dieser wirkt der Richtung, in welcher die Invagination sich vergrössert, entgegen und sucht diese zu verhindern. Der Hauptangriffspunkt der von dem Mesenterium ausgeübten Zugkraft ist an der Spitze des Intussusceptum gelegen, dem am weitesten vorgerückten Punkte. Dieser zweite Widerstand ist um so grösser, je kürzer und straffer das Mesenterium und je weniger der Darm im Stande ist, durch Lageveränderung den Zug des Mesenteriums theilweise auszugleichen. Er ist um so geringer, je länger das Mesenterium von Anfang ist oder später wurde, je mehr es, wie dies beim Mesenterium des Dünndarms der Fall ist, in Halskrausenform angeordnet, durch seine Faltung ein Ausweichen des Darms nach verschiedenen Richtungen hin gestattet. Es ist einleuchtend, dass dieser Widerstand bei den Ileocoecal-Invaginationen ungleich grösser sein wird, als bei den Ileum-Einstülpungen, indem bei ersteren das kurze Mesenterium, das stellenweise wie am auf- und absteigenden Colon und besonders an den Flexuren erst allmählich, durch wiederholte peristaltische Antriebe gedehnt werden muss, um überhaupt das Weiterrücken der Invagination zu ermöglichen. Da nun beide Arten von Widerständen die Querfaltung beeinflussen, welche um so inniger sein muss, je grösser die Summe beider Widerstände ist, so würde die Kenntniss der letzteren unmittelbar entscheiden lassen, wie sich die Querfaltung der Intussuscepta bei Ileum- und Ileocoecal-Einstülpungen verhält. Wir dürfen annehmen, dass die Summe beider Widerstände bei den Ileocoecal-Invaginationen grösser ist als bei den Ileum-Invaginationen und da das Vorrücken der Invagination erst dann vor sich gehen wird, wenn der anfängliche geringere Widerstand, welchen die Faltung der Cylinder entgegensetzt, durch

möglichste Querfaltung derselben grösser geworden ist, als der Widerstand, welcher von Seiten des Mesenteriums und der Scheide dem Vorrücken entgegensteht, so wird die Faltung der Cylinder durchschnittlich eine innigere sein als bei Ileum-Intussusceptionen. Doch wird diese Differenz nicht so gross sein, dass durch sie die Annahme von der grösseren durchschnittlichen Länge der Ileum-Invagination zu Gunsten der ileocoecalen umgestossen werden könnte.

Bei den Ileocoecal-Invaginationen geht das Wachsthum gewöhnlich langsam von Statten, indem die Summe der Widerstände durch die kurzen Mesenterien ganz bedeutende sind. Denn es ist zu bedenken, dass das, zu einem Dritttheil seiner Peripherie des Peritoneal-Ueberzuges entbehrende aufsteigende Colon an diesen Stellen an den Quadratus lumborum und die rechte Niere, besonders stark aber durch kurze Hülfsbänder an der Flexura hepatica befestigt ist, zum andern Theil das Quercolon mit seinem gewöhnlich kurzen, geradlinig verlaufenden Mesocolon, dem Lig. gastrocolicum und dem vom Quergrimmdarm abgehenden grossen Netze, der Umstülpung zum mittleren Cylinder grösseren Widerstand entgegensetzen muss. Daraus erklärt sich auch, dass die Ileocoecal-Invaginationen meistens das Quercolon nicht überschreiten, d. h. dass meistens die Mitte desselben aufhört, sich zur Scheide umzubilden. Dafür findet selten eine so grosse Raumbeengung statt, dass die Darmpassage ganz aufgehoben würde, wie dies bei Ileum-Invaginationen nach den angeführten Gründen meist der Fall sein muss.

Schicksale der Invaginationen.

Die Weiterentwicklung der Invagination, sobald sie nicht mehr fortschreitet, ist nun eine von vielen Umständen abhängige und ungemein verschiedene. Nehmen wir zunächst den einfachsten und häufigsten Fall einer uncomplicirten Dünndarminvagination. Der obere Theil hat sich in den zur Scheide gewordenen unteren eingestülpt, nach dem gewöhnlichen Verlaufe einen Theil zum austretenden Rohre verbraucht und hat,

aus irgend einem Grunde, nicht mehr die Tendenz weiter vorzuschreiten. Was ist die nächste Folge?

Da beide Röhren ursprünglich gleich weit sind, d. h. der obere sich invaginirende und der untere das Intussusceptum bewegende Darmtheil, muss dieser untere eine Ausdehnung erfahren, die natürlich

1) durch den eintretenden Cylinder

2) durch den austretenden Cylinder

3) durch die den beiden Cylindern angehörigen Mesenterien, die neben resp. aufeinander zu liegen kommen, bedingt ist. Die Ausdehnung des nun die Scheide bildenden Darmstückes ist nur eine beschränkte; ist die Grenze derselben erreicht, dann muss ein Druck, von diesem Theil ausgehend, auf den Inhalt ausgeübt werden. Am stärksten ist dieser Druck gewöhnlich an der Eintrittsstelle, dem „Halse" der Invagination, denn die beiden Mesenterien bilden, langgezerrt, einen Kegel, dessen Spitze an dem untersten Umschlagswinkel, dessen Basis am Halse der Invagination belegen ist.[1]) Wir erhalten auf diese Weise das Bild einer ringförmigen Einschnürung der Boudin.

Entwicklung der Nekrose.

In den meisten Fällen ist die Darmpassage entweder ganz aufgehoben oder doch sehr erschwert. In Folge davon stauen oberhalb der Strictur die Kothmassen und erhöhen den Druck und Gegendruck. Die Kompression und Zerrung, welche das miteingestülpte Mesenterium erleidet, hat eine Hemmung, besonders des venösen Blutlaufes, Anschwellung und blutige Infiltration, sowie Hämorrhagieen auf die Schleimhaut zur Folge. Früher oder später tritt Peritonitis auf, die entweder eine allgemeine wird und zum Tode führt oder, auf das Intussusceptum beschränkt, zur Verklebung, späterhin zur Verwachsung der einander zugekehrten Darmserosen Veranlassung giebt.

---

1) Leichtenstern in Ziemssen: VII., 2, S. 518.

Ausgänge der Invaginationen.

Hat nun, bevor vollständige Nekrotisirung eingetreten ist, eine ringförmige Verwachsung am Halse stattfinden können, so tritt der relativ sehr seltene aber in einzelnen Fällen beobachtete Vorgang der vollständigen Abstossung des Sequesters ein.[N.B.]) Dabei bleibt der Darm in seiner (eigentlich secundär) zu nennenden Continuität bestehen. Die Verwachsung muss dann so vor sich gegangen sein, dass die Serosa des eintretenden Cylinders mit der des die Scheide repräsentirenden und den an einer Fläche gelegenen Mesenterien sich fest zu einem Rohre zusammenfügt, wodurch den Ingesten ein bequemer Kanal geboten wird, nachdem der betreffende Abschnitt durch das Vordringen des Boudin dilatirt war.

In der Leichtenstern'schen Statistik finden sich folgende Angaben:[1]) Die Ausstossung des Intussusceptum kam unter 593 Fällen 170 mal, d. h. in 29 % der Fälle zur Beobachtung. Der Ausgang war:

in 61 Fällen tödtlich = 41 %
„ 88 „ vollständige Genesung = 39 %
„ 31 „ unbekannter Ausgang.

In diesen Zahlen sind alle Arten von Invaginationen einbegriffen, die unter einander nicht sehr erheblich in der procentischen Ziffer variiren.

Der eigentliche Ausgang erfolgt in der Regel dadurch, dass sich die Verwachsung noch nicht auf allen Stellen fest geschlossen hat, der Darminhalt in die Bauchhöhle tritt und unter Hervorbringung einer allgemeinen septischen Peritonitis binnen Kurzem den exitus letalis herbeiführt. Oder es tritt selbst nach der Vernarbung noch der Tod dadurch ein, dass Rupturen und Perforationen an der Verwachsungsstelle auf-

---

N B.: So hatte ich Gelegenheit während meiner Thätigkeit im Jüdischen Krankenhause zu Berlin, Osterferien 1884, einen solchen Fall zu sehen. Der Kranke war auf Typhlitis und Perityphlitis behandelt; nach ca. 10 Tagen erfolgte die Abstossung des Sequesters und rasche Heilung.

1) Prager Viertelj. f. H., Bd. 121, S. 26.

treten. Noch nach Jahren kann der Tod, meist durch einen Diätfehler hervorgerufen werden, nachdem das Individuum seit der Abstossung sich einer tadellosen Gesundheit zu erfreuen gehabt hatte.

So sah Guérin[1]) 2 Monate nach der Ausstossung, in Folge Genusses von Bohnen, die Ruptur eintreten. Bei der Obduction fand er die beiden Darmtheile an ihrer Vereinigungsstelle auseinander getrennt, die Bohnen frei in der Peritonealhöhle. Das Gleiche beobachtete Lobstein[2]) nach 3 Monaten in Folge von Kirschengenuss; Gasté[3]) nach 6 Monaten; Ehremann[4]) gar nach 2 Jahren u. A. nach Diätfehlern oder übermässiger Körperanstrengung.

Für gewöhnlich folgen den Abstossungen langwierige Gesundheitsstörungen, besonders in der Funktion des Darmkanals, welche die Ernährung wesentlich stören und das Leben zu gefährden im Stande sind. So werden Jahre lang sich wiederholende Koliken, Neigung zu profusen Durchfällen, hartnäckige Obstipationen, chronische Dyspepsieen mit häufigem Erbrechen, Lienterieen geltend gemacht. Oder an der Narbe treten Anzeichen der Darmstenose auf, die schliesslich den Tod herbeiführt. Ausnahmsweise geschieht es auch wohl, dass durch reservoirartige Absackungen, mit Hilfe des Mesocolon, Mesenterium, des Netzes, der Wandungen der Bauchhöhe oder durch peritonitische Pseudomembranen, welche die Verbindung zwischen den diastatischen Darmtheilen herstellen, der normale Lauf der Ingesta zur Noth ermöglicht wird. Duchaussoy u. A. haben von solchen Processen zu berichten.

Ferner finde ich mitgetheilt, dass, obwohl der Darm ober- und unterhalb der Invagination perforirt war, der Kothenguss in die Bauchhöhle dadurch verhindert war, dass zwischen den beiden Oeffnungen peritonitische Pseudomembranen gleichsam einen Kanal gebildet hatten. Alle diese Ausgänge gelten

1) Journ. de Med. chirurg. etc., XXII., 552.
2) Traité d'Anat. path. I., 146.
3) Schmidt's Jahrb. XXVI.
4) Musé de Strassbourg, 134.

nicht blos für die Einstülpung des Ileum in einen anderen Ileumtheil, sondern ebenso auch für die Invaginatio ileocoecalis.

Construirt man eine solche theoretisch, so könnte man wohl zu dem Schlusse berechtigt sein, als wären die Druckverhältnisse und mithin das Eintreten der Nekrose nicht so nothwendig, als bei der geschilderten Ileuminvagination. Da das Ileum in das erheblich weitere Lumen des Colon und Coeceum gelangt, kann das Mesenterium, wenn auch gefaltet, doch in bedeutend günstigeren Verhältnissen sich bewegen. Dieser Vortheil wird aber bei dem weiteren Vordringen der Invagination fast paralysirt durch folgende Momente. Erstlich wird der absolut weitere Raum beengt durch die Mitnahme des Coeceum, zweitens legt sich das Colon bei dem durch das kurze Mesenterium bedingten langsameren Wachsen mehr in Falten. Endlich geräth der Boudin durch die Durchtränkung (seröse Infiltration) der Darmwände in Folge der Stase in dieselbe Kalamität und macht die restitutio in integrum unmöglich. Und in der That belehrt uns die Statistik von Leichtenstern, dass sogar der tödtliche Ausgang durch Perforation und Peritonitis häufiger ist als bei der Ileum-Invagination. Es ist aber immer von chronischen Invagg. die Rede. Der zu Ungunsten der Invaginatio ileocoecalis sprechende Beweis wird aber abgeschwächt dadurch, dass gerade die Ileuminvaginationen weniger die Neigung zu chronischen Prozessen haben. Häufig tritt bei ihnen der Tod, durch vollständige Absperrung der Darmcontenta hervorgerufen, unter dem Bilde innerer Einklemmung nach 3—6 Tagen auf.

Die Verwachsungen der Cylinder.

Was nun die Verwachsungen anbetrifft, so finden diese nicht nur am Halse der Invagination statt, wo sie zur günstigen Verlöthung führen können, sondern auch an anderen Stellen, ja in der ganzen Strecke zwischen den Serosen des ein- und austretenden Cylinders. Bei der Abstossung wird dann der innere mit dem mittleren Cylinder abgestossen, bei der Invaginatio ileocoecalis also Ileum als auch Colon mit Einschluss des Coecum. Gleichwohl vermisse ich

in fast allen Berichten von spontaner Entfernung des Sequesters eine genauere Beschreibung der Röhre. Ein Fall bei Cruveilhier, von dem aber nicht sicher ist, dass er von Invagination herrührt, macht eine der wenigen Ausnahmen. Cruveilhier [1]) entdeckte an dem 3 Meter langen Stücke Dünndarmzotten, Gefässe, an einzelnen Stellen circuläre Muskelfasern und erklärte das Präparat als: „un débris de l'intestin grêle, déhouillé de sa manbrane péritoneale et de sa membraue musculeuse", mithin eine Röhre, aus Schleimhaut bestehend. Sonst mag es wohl an der Veränderung liegen, die durch die necrotische Degeneration an dem betreffenden Abschnitte vor sich genangen, dass die Beschreibungen so mangelhaft sind, da sich nicht gut erkennen liess, wie die Vorgänge intra vitam sich abgespielt hatten; auffallend aber erscheint es, dass kein Beobachter berichtet, ob das abgestossene Stück aus 2 Platten bestanden. Allerdings ist dabei zu bedenken, dass beim Ausstossen des ganzen Sequesters die beiden Cylinder sich entrollt haben könnten und schliesslich als ein einziger imponirten. Dann muss die Verwachsung nur an dem Halse stattgefunden haben, der invaginirte Doppelcylinder aber keine Tendenz dazu gezeigt. Freilich nimmt Rapinesque [2]) eine chronische Invagination an, die sich dadurch charakterisire, dass keine oder sehr spät eintretende Verklebung sich einstellen solle, daher die Reponirbarkeit und Möglichkeit einer restitutio in integrum noch nach Wochen und Monaten. Doch kann ich dieser Ansicht nicht beipflichten denn namentlich in den Sectionsberichten, die mir zur Verfügung standen, habe ich eine ausgedehnte Verlöthung beschrieben gefunden, selbst bei relativ kurzem Bestehen der Krankheit. Die Furcht vor der raschen Verwachsung macht sich in der operativen Behandlung der Invaginationen oder vielmehr der Darmverlagerungen, die unter dem Symptom des Ileus auftreten, so ungemein geltend. Die Laparotomie, an sich bei strenger Antiseptik kein allzu gefährlicher Eingriff.

1) Bullet. de l'acad. nat. de med., Bd. XVII., p. 786.

2) Etudes sur l'invagination intestinale chronique. Gaz. med. de Paris. No. 24, 25, 28.

hat bei den bezeichneten Darmerkrankungen nur wegen der schnell eingetretenen mehr oder weniger festen Adhäsion der Darmwandungen untereinander so ungünstige Erfolge. Erst in den letzten Nummern der Berliner Klin. Wochenschrift werden die Chancen der Laparotomie, im Anschluss an den von Bardeleben gehaltenen Vortrag: Ueber Ileus, eingehend erörtert. Von dem Vortragenden selbst wird deshalb die Magenausspülung, das jetzt viel genannte Mittel bei Ileus, als ein palliatives Mittel zur Linderung der enormen Schmerzen bezeichnet und dabei ausdrücklich betont, dass durch die Anwendung derselben und die scheinbar günstigen Resultate, oft der geeignete Zeitpunkt zur Operation unbenutzt vorübergehe.

Der Boudin wird aber nicht so häufig ganz abgestossen, oft findet die Abstossung an einer verschieden weiten Stelle von dem Halse hatte, mit Zurücklassung eines von dem Halse meist trichterförmig nach dem Darmlumen zu flottirenden Restes des Boudin. Wie ich schon oben betont habe, erfolgt die Abstossung in Form von verschieden breiten und langen Membranen, Lamellen, Riemen und Bändern oder endlich in einzelnen Fetzen. Die Schleimhaut pflegt bei der in Röhrenform erfolgten Entfernung aus dem Körper nach aussen gekehrt zu sein. Es muss demnach in dem zurückgebliebenen Theil nur ein Defect von verschiedener Grösse entstehen und zu eigenartigen Bildungen Veranlassung geben. Ich komme darauf unten ausführlich zurück; ebenso wie auf die Erscheinungen, die eintreten müssen, wenn der Koth noch durch die stenosirten Stellen passiren kann, was ja bei den chronischen Intussusceptionen der Fall sein muss.

Zuvörderst gebe ich die Beschreibung einer Invaginatio ileocoecalis, die im hiesigen Pathol. Institute zur Obduction kam. Dieselbe bot so merkwürdig complicirten Befund, wie ich ihn in der ganzen einschlägigen Literatur nicht angetroffen, selbst etwas ähnliches ist in keinem Berichte aufzufinden. Zum besseren Verständnisse habe ich eine naturgetreue Zeichnung ($^1/_2$ Grösse) des Präparates (die mir mein Freund, Herr stud. Finke anfertigte) und mehrere erläuternde schematische beigefügt. Der Pat., von dessen Section das Stück herstammt,

hat in der hiesigen medicinischen Klinik längere Zeit zugebracht, ohne dass die Diagnose Invagination gestellt werden konnte. Aus der folgenden Krankengeschichte ergeben sich die näheren Data und Symptome.

Krankengeschichte.

Med. Klinik.
(I. No. 518),
Aufnahme 17. XI. 89.
† 4. II. 85.

Anamnese.

Karl Kruse aus Wesungen. Die Eltern leben noch und stehen im hohen Alter. Der Vater ist völlig gesund, die Mutter soll an „Magenkrampf" leiden, ein Bruder litt an einer Augenkrankheit und war deshalb 21 Wochen bettlägerig. Die übrigen Geschwister leben und sind gesund. Als Kind hatte P., seiner Aussage nach, nur Masern, ist dann völlig gesund gewesen bis zum Jahre 1872, wo er im Herbste an Kopfrose erkrankte. Seine jetzige Krankheit besteht seit dem 24. August 1884. Am Abend des vorhergehenden Tages will sich Patient an dem Fleische einer Kuh, die an Gebärmuttervorfall erkrankt war, „vergiftet" haben. Während die meisten anderen Personen, die von demselben Fleische gegessen hatten, keine üblen Folgen verspürt haben, will P., nach dem Genusse des Fleisches erkrankt sein. Er bekam Erbrechen und Diarrhoe, war aber gleich hergestellt. Die weiteren Krankheitserscheinungen zeigten sich erst am folgenden Morgen, ungefähr 10–12 Stunden nach dem Essen und äusserten sich in fortwährendem Uebelsein und Erbrechen und in starken Leibschmerzen. Der Appetit war schlecht, der Stuhlgang angehalten und erfolgte vom 24. bis 29. August 3 Mal. P. klagte damals über vielen Durst und Beschwerung beim Urinlassen. Dasselbe fand bisweilen erst nach ¼stündlichem Pressen statt und war von Stechen in der Blase begleitet. Am 29. August suchte P. zuerst ärztliche Hilfe auf und bekam auf den Leib Priessnitzumschläge, die

schmerzlindernd wirkten und Ricinusöl, das starke Defäkation zur Folge hatte. In den Fäces will P. faserige muskelähnliche Massen in ziemlicher Menge bemerkt haben! Gehirnerscheinungen, Athmungsbeschwerden und Fieber fehlten. Dieser Zustand dauerte in den nächsten Wochen fort. P. fühlte sich bald besser, bald schlechter und suchte schliesslich am 17. November Hilfe in hiesiger Medicinischer Klinik.

Verlauf der Krankheit.

Stat. vom 17. XI.: Kopf, Hals und Brust gesund. Bauch unterhalb des Nabels stark und gleichmässig hart gewölbt. Bei Palpation findet sich ein von Nabelhöhe ungefähr 7 cm nach abwärts und von 6 cm rechts vom Nabel bis zur Axillarlinie reichender quergestellter Tumor, der bei Druck schmerzhaft ist und percussorisch deutlich Dämpfung zeigt. Extremitäten, Puls, Respiration normal. Fieber fehlt. Stuhl angehalten.

26. XI.: P. hat gestern Abend geringe schleimige Massen ausgebrochen. Bauch bei geringem Druck ziemlich schmerzhaft, durch Palpation lässt sich das Colon transv. deutlich abgrenzen. Stuhl erfolgt 2 Mal p. die; derselbe ist breiig, dunkelbraun.

28. XI.: Gestern Abend und heute Mittag bestand Neigung zum Erbrechen; doch ist dasselbe nicht erfolgt. Vollständig gleichmässiger grau-brauner Stuhl, furchtbar stinkend.

4. XII.: A. hat tagsüber ausserordentlich heftige Schmerzen im Unterleib. Morph. 0,03 subcutan. Die Einspritzung gegen die Schmerzen erfolglos. Stuhlgang reichlich und breiig (ohne Klysma) bei ziemlich starkem Meteorismus besteht ein häufiges, säuerliches Aufstossen. Der Tumor ist jetzt oberhalb des Nabels und links von demselben zu fühlen; beim Druck schmerzhaft. Blase stark gefüllt und entleert sich erst nach langem Pressen des P. Temperatur normal.

5. VII.: P. hat nach 0,04 Morph. die Schmerzen verloren. Die Dämpfung am Bauch weicht etwas über den Nabel herauf.

8. XII.: Puls 102. Bauch stark aufgetrieben, besonders im Epigastrium und überall tympanitischer Ton. In den abhängigen Theilen des Abdomen und zwar in sofern sie in einer horizontalen, durch einen 2 cm oberhalb der Symphyse liegenden Punkt, gelegten Ebene sich befinden, besteht Dämpfung. Puls etwas schwach, sehr leicht unterdrückbar; Respiration oberflächlich. P. hat heute Mittag ca. $^3/_4$ Liter grünliche, bitter schmeckende Massen erbrochen. Urin 2 mal täglich durch Katheter entleert, beträgt ca. $^1/_2$ Ltr. Seit 6. Dezember Stuhlverstopfung, Klysma.

10. XII.: P. erbrach Abends (9. XII.) wieder etwas heller aussehende Massen. Urin erfolgt ohne Katheter. Puls und Resp. leidlich gut, P. hat besser geschlafen. Stuhl ohne Klysma.

10. XII.: Im Laufe des Tages hat P. 3 mal erbrochen. Urin ohne Katheter. Seit voriger Nacht häufiges Aufstossen; die Schmerzen im Unterleib sind stärker geworden.

16. XII.: Zustand seit dem 10. XII. langsam besser geworden. Die Schmerzen im Unterleib pflegen gegen Abend heftiger aufzutreten. 0,03 Morphium schafft Linderung und Schlaf. Das Aufstossen ist verschwunden, doch bleibt Brechlust bestehen. Appetit leidlich gut, Stuhl 3 — 4 mal, dünn, hellbraun, ekelhaft. P. erhält p. die $^1/_4$ Liter heissen Rothwein.

17. XII.: Seit Mittag 3 Uhr stärkere Schmerzen im Unterleib und Urindrang. Urin per Katheter ca. $^1/_2$ Wasserglas entleert. Heute saurer Geschmack im Munde. Messerspitze Natr. bicarb. Trockenheit im Munde. Durch Glycerinpinselung fort.

1. I. 85: Seit einiger Zeit starke Schwellung des Bauches. Tumor nicht mehr deutlich zu fühlen. Percussion zeigt bis auf einen Umkreis von ca. 12 cm vom Nabel überall Dämpfung. Deutliche Fluctuation, mässiges Oedem der Beine und des Scrotum. Thorax: R. V. O. voller Schall.

6. I. 85: Spannung im Leibe zugenommen. P. klagt über Appetitlosigkeit und Unruhe. Bei leichterem Reiben mit der flachen Hand auf die Bauchdecken erfolgt viel Aufstossen. Heute Vormittag heftiges Erbrechen.

20. I.: P. hat fortgesetzt vermehrten dünnen Stuhl; Blähungen dauern an, Pfeffermünzthee. Hydrothorax zurück. Athemnoth nicht mehr so gross. Gegen drohenden Decubitus täglich 3 mal Waschen mit Kampherspiritus.

28. I.: Seit dem 25. hat P. täglich 1,0 Naphthalin bekommen. Stuhl zahlreich, wie früher. Geruch stark nach Naphthalin. Schlechter Geschmack, Anorexie, Leib sehr aufgetrieben, fortwährendes Kollern in den Därmen.

29. I.: Grosse Athemnoth. Stuhl dünn, nicht vermindert, riecht kaum nach Naphthalin, Blähungen stärker.

1. II.: Stuhl häufiger und dünner. Aufstossen nach Naphthalin.

4. II.: Tod im Collaps.

Sektionsprotocoll des Patholog. Institutes.

1885, No. 34,

vom 5. Februar, 10 Uhr Morgens, 26 Stunden p. m.

Diagnosis p. m. Invaginatio ileocoecalis.

Männliche Leiche, 173 cm lang, schlank, sehr mager, von blassgrauer Hautfarbe, Gesicht verfallen.

Linke Conjunctiva von feinen Gefässen durchzogen.

Abdomen fluctuirend.

Unterextremitäten und Scrotum ödematös.

Keine Starre.

Die Bauchhöhle enthält 6000 ccm einer klaren blassgelben Flüssigkeit, der nur spärliche Fibrinflocken beigemischt sind. Peritoneum glatt und zart.

Diaphragma: R. am unteren Rande des 3. L. in der Höhe des 4. Rippenknorpels.

Lungen stark zurückgesunken; beide vorn durch lockeres Bindegewebe, hinten durch festere Adhäsionen verwachsen.

Die oberen Lappen ödematös aber lufthaltig, die unteren Lappen luftleer und blutreich.

An und in den Bronchien nichts Bemerkenswerthes.

Herz faustgross und enthält in seinen Höhlen wenig Blut, Kranzgefässe leer und geschlängelt. Pericard weisslich. Muskulatur ziemlich voluminös, derb, dunkelbraun. Endocard intact.

Der Dünndarm ist in seinen oberen 3 Viertheilen collabirt, seine Serosa von hyperämischen Gefässen durchzogen und hie und da mit spärlichen Fibrinbeschlägen bedeckt. An der unteren Grenze seines oberen 3 Viertels senkte er sich zusammen mit dem Mesenterium und einem Zipfel des Omentum, etwa in die Mitte des Colon transversum hinein, und es ist, in Folge dieser Einsenkung an welcher sich auch die obere Hälfte des Dickdarmes betheiligt, von seinem unteren Viertel (*a a b*)[1] dem ganzen Colon ascendens und der rechten Hälfte des Colon transversum nichts mehr zu sehen. In der Umgebung der Eintrittsstelle des Dünndarms (*a* oben links) in das Colon Transversum (*A*) zeigen sich mässige Grade von bindegewebiger Neubildung. Die linke Hälfte des Colon transversum, ebenso wie das Colon descendens und S. romanum (*B*) sind bedeutend dicker als normal, das Rectum rectum dagegen, wenigstens in seinem untern Abschnitt von annähernd normalem Volumen; in seiner Wandung jedoch nicht unerheblich gequollen. Wenn man an der Eintrittsstelle des Dünndarmes in das Colon transversum zwischen der Serosa des ersteren und letzteren mit dem Finger einzudringen versucht, stösst man bald auf Hindernisse, welche anscheinend zum Theil durch zusammengeschobene Faltungen, z. Th. auch durch Verwachsungen der Darmwände mit einander bedingt werden. Das äussere, den eingestülpten Theil des Dünndarms (*a b*) und Dickdarms (*b*) bergende Stück des Colon (linke Hälfte des Col. transv., Col. descend., S. roman. [*A B*]) enthält, wie aus einer in dasselbe gemachten Incision hervorgeht, neben dem invaginirten Darmstück nicht unerhebliche Mengen breiigen Kothes.

Das invaginirte Darmstück besteht aus einem 40 cm langen cylindrischen Gebilde, welches in seinem Verlaufe einen

[1] Die Buchstaben beziehen sich auf die beigefügte Haupt-Zeichnung (nach der Natur in $^1/_2$ Grösse).

ganz beträchtlich differirenden, nämlich zwischen 13—28 cm schwankenden, Umfang besitzt. Es besteht dieses Stück an seiner inneren Fläche aus der Schleimhaut des Dünndarms, welche sich, jedoch unterbrochen von einem noch genauer zu beschreibenden ausgedehnten Defecte, bis an sein unteres Ende *(b)* fortsetzt. Das Stück zeigt einen mehrfach gekrümmten Verlauf und namentlich ist seine Spitze leicht hakenförmig nach oben umgebogen. Mittelst einer Sonde (1) gelangt man aus derjenigen Stelle des Dünndarms *(a)*, an welcher er in den Dickdarm (Col. transv.) eintritt, durch das Lumen desselben nach einer Strecke von etwa 15 cm aus diesem Lumen heraus in den Raum, welcher sich zwischen dem invaginirenden Colontheil einerseits und dem Boudin andrerseits befindet. An der Stelle, wo die Sonde (1) austritt, hört die Schleimhaut des Dünndarms *(a)* allmählich auf, um in eine etwa 3 cm breite und etwa 11 cm lange Narbe *(C)* überzugehen. Gegen das untere Ende dieser Narbe zu beginnt dann wieder die Dünndarmschleimhaut, und man gelangt nun von hier aus wieder in den Kanal des Dünndarms, der noch in einer Ausdehnung von 7 cm nach unten verläuft, um an der Spitze des invaginirten Darmstücks frei auszumünden (Oeffnung für Sonde 2). Diese Mündung entspricht genau der valvula coecalis, welche an eben dieser Stelle deutlich sichtbar ist und neben dieser gelangt man durch eine zweite Oeffnung (für Sonde 3) in das Coecum, welches sich zusammen mit dem Proc. vermif., ebenso wie mit den noch erhaltenen Abschnitten des invaginirten Dünndarmtheils im Innern des Boudin vorfinden. Die grosse narbige Strecke *(C)*, welche sich zwischen der Mündung der in der Invagination noch erhaltenen Dünndarmstücke in den Raum zwischen Boudin und äusserer Wand, vorfindet, wird etwa in ihrer Mitte durch eine $^1/_2$—1 cm breite und $4^1/_2$ cm lange querverlaufende, an ihrer Oberfläche mit Schleimhaut überzogenen Membran *(E E)* überbrückt. Dieselbe erstreckt sich von dem einen Rande der den Boudin nach aussen hin bildenden und die Narbe *(C)* umgrenzenden Dickdarmschleimhaut in geradem und regelmässigen Verlaufe zum andern Rande eben dieser Mucosa.

Das invaginirte Darmstück (Intussusceptum, Boudin) besitzt, wie aus der voraufgehenden Beschreibung und aus der weiter unten zu gebenden Erklärung beiliegender Zeichnung noch deutlicher ersichtlich sein wird, nicht in seinem ganzen Verlaufe eine gleichartige Zusammensetzung. Denn es besteht im obern Drittel bis zur Ausmündungsöffnung des an der Narbe *(C)* unterbrochenen Darmstücks *(a,)*:

1) aus Colon-Wand,
2) aus Dünndarm-Wand.

In seiner untern, von der Wandung des andern Dünndarmstückes *(b)* bis zur Valvula coecalis reichende Strecke

1) aus Colon-Wand,
2) Dünndarm-Wand,
3) Coecum mit Proc. verm.

In seinem mittleren zwischen den beiden Ausmündungsstellen (bei *a* u. *b*) der erhaltenen Dünndarmstücke gelegenen Abschnitte:

aus Colon-Wand,

welche jedoch in der ganzen Strecke, zwischen den Mündungen der erhaltenen Dünndarmstücke, nicht aus den normalen Wandungstheilen, sondern aus neugebildetem, narbigem Bindegewebe zusammengesetzt ist.

Das mittlere Stück des Boudin, welches, wie erwähnt, zwischen der Ausmündungsstelle des obern *(a,)* und der Einmündungsstelle des unteren Darmtheiles *(b)* gelegen ist, bedarf wegen seiner Eigenthümlichkeit noch einer eingehenden Beschreibung. Es unterscheidet sich in seiner Dicke nicht wesentlich von den übrigen Theilen des Boudin und grenzt sich sowohl an seinem oberen als auch an seinem unteren Ende durch eine etwas tiefere Einschnürung von dem obern resp. untern Theile desselben ab. Es stellt in seinem Verlaufe einen ziemlich stark convexen Bogen dar, dessen Sehne durch die mehrerwähnte Narbe *(C)* gebildet wird, während es in seiner ganzen übrigen Ausbreitung von Schleimhaut überzogen wird. Am einfachsten wird man an diesem Stücke in seiner bogenförmig gekrümmten Gestalt einen convexen Rand, eine concave und 2 seitliche Flächen unterscheiden. Der

convexe Rand hat eine Längsausdehnung von etwa 34 cm, der concave von etwa 11 cm. Der erstere ist, ebenso wie die seitlichen Flächen des Stückes continuirlich mit Schleimhaut (Schleimhaut des Col. ascend.) überzogen. Erst in der Nähe des concaven Randes hört der Schleimhautüberzug auf und geht ziemlich plötzlich in die mehrerwähnte bindegewebige Narbe *(C)* über, welche eine Breite von 5—6 cm. besitzt. Die Schleimhaut ist in der ganzen Ausdehnung, in welcher sie diesen Abschnitt des Boudin überzieht, intact, frei von Geschwüren und sonstigen Veränderungen, nur ein wenig hyperplastisch und wohl in Folge davon an einzelnen Stellen mehr, an anderen weniger deutlich höckerig oder fein gerunzelt Sie bedeckt die Wand des Colon, zu dem sie gehört und durch einen Einschnitt dieser Wand gelangt man in einen einfachen länglichen, dem Verlaufe dieses Stückes entsprechenden Hohlraum, welcher indess durch zahlreiche membranöse oder strangförmige Bindegewebszüge, die anscheinend grösstentheils dem Mesenterium angehören, in viele unregelmässige, fächerförmige unter einander zusammenhängende Unterabtheilungen zerlegt wird. Gegen die concave Seite des Stückes zu, entsprechend der Narbe, findet sich eine grössere Anzahl von Mesenterialdrüsen in der Wand eingelagert, wo sie somit in der Tiefe der narbigen Substanz gelegen sind. Dieser ganze Abschnitt des Boudin besteht also einfach aus einem Hohlraum, welcher eben lediglich durch Dickdarmwand und Narbe gebildet wird und an dem sich nicht, wie an dem obern und untern Stück des Boudin, auch noch der eingestülpte Dünndarm betheiligt. An der Stelle, wo dieser mit seinem obern Ende auf der Narbe ausmündet *(a,)*, findet sich in der Umgebung der Mündung noch eine Strecke von etwa 4 cm in der Länge und 2 cm in der Breite die Schleimhaut des Dünndarms erhalten. Sie setzt sich continuirlich auf der Narbe fort, hängt fest mit dieser zusammen und die Narbe wird daher an dieser Stelle unzweifelhaft auch noch durch ein Stück Dünndarmwand gebildet. Etwas umfänglicher erscheint die Ausbreitung der Dünndarmschleimhaut auf die Narbe *(C)* an dem unteren Darmstücke (bei *b*). Bei ihm setzt sie sich von seiner Mündungs-

stelle aus noch 5 cm in der Länge und 2 — 3 cm in der Breite auf die Narbe fort.

Fassen wir also die Narbe in ihrer gesammten Ausdehnung noch einmal ins Auge, so besteht sie eben unter der Ausmündungsstelle des oberen Dünndarmstückes *(a a.)* aus Dünndarmwand und Bindegewebe, in der Mitte nur aus Bindegewebe, weiter nach unten, oberhalb der Mündungsstelle des untern Dünddarmstückes (bei Sonde 2 oben) wieder aus Dünndarmwand und Bindegewebe. Die erwähnte Brücke *(E E)* entspringt jederseits aus dem Rande der noch erhaltenen Colon-Schleimhaut des Boudin, hat in der Nähe ihres jederseitigen Ursprunges eine Breite von etwa 1 cm und verschmälert sich in ihrem weiteren Verlaufe allmählich bis auf ½ cm Durchmesser, welchen sie etwa in ihrer Mitte zeigt. Man kann bequem mit den Spitzen zweier Finger unter dieser hinweggehen und sie ist unzweifelhaft als ein Rest desjenigen Theils der Dickdarmschleimhaut anzusehen, welcher zu Grund ging, als der Dünndarm an der äusseren Fläche des Boudin durchbrach.

Mesenterialdrüsen mehr als bohnengross.

Magen sehr klein, enthält ziemlich viel glasigen Schleim und seine Mucosa zahlreiche, leicht auszuziehende Falten.

Gallenblase durch transparente Galle stark dilatirt.

Leber ein wenig atrophisch. Centra der acini leicht gebräunt. Parenchym zäh.

Milz sehr klein und zäh.

Nieren von gewöhnlicher Grösse und glatter Oberfläche. Die Rinde ziemlich blutarm, das Mark dagegen mehr geröthet.

Harnblase enthält bedeutende Mengen klaren Urins.

Erklärung des Krankheitsprocesses.

Wie hat sich in diesem Falle die Invagination entwickelt, dass so wunderbar complicirte Veränderungen das Resultat bildeten?

Bevor ich auf die Beantwortung dieser Fragen eingehe, muss erst klar sein, welcher Art die Invagination und wie lange vor dem Tode sie entstanden ist. Nach den eingehenden

Betrachtungen, die ich im Anfange dieser Arbeit angestellt habe, ist es unzweifelhaft, dass wir eine Invaginatio ileocoecalis vor uns haben. Denn an der Spitze des Intussusceptum liegen neben einander 2 Oeffnungen, von denen die in das Coecum, die andere in das Ileum führt. Die Intussusception geschah mithin mit Vorantritt der valvula coecalis und ist deshalb eine I. ileocoecalis. Wann die Invagination entstanden ist, lässt sich schwer, wenn überhaupt eruiren, weil die Aetiologie wenig klar und verlässlich ist und die Symptome ganz geringe unsichere Anhaltspnnkte bieten. Nach der Krankengeschichte ist Patient nach dem Genusse von dem Fleische einer mit Uterusprolaps behafteten Kuh erkrankt; wie in der Anamnese steht, glaubt er sich „vergiftet" zu haben.

In der Literatur werden unzweckmässige oder übergrosse Mengen der Ingesta häufig genug als Entstehungsgründe der Darmeinschiebung angeführt. [1]) In diesem Falle scheint nun weniger die Qualität als vielmehr die Quantität des verzehrten Fleisches eine Rolle gespielt zu haben, denn die Verhältnisse des Patienten waren ganz dazu angethan, dass er sich für billiges Geld den Genuss einer überreichlichen Fleischmahlzeit gestattete. Von seinen Genossen erkrankte nur noch Einer und dieser wird wohl auch seinen Verdauungsorganen eine ungebührliche Aufgabe gestellt haben. Die angegebenen Symptone lassen gar nicht erkennen, ob unmittelbar nach der Mahlzeit die Einstülpung vor sich gegangen; fast 3 Monate später finde ich in der Krankengeschichte eines Tumors Erwähnung gethan, der rechts und unterhalb vom Nabel gefühlt, nach weiteren 3 Wochen links oberhalb des Nabels erschienen sei. Das einfachste wäre anzunehmen, dass in der Zeit zwischen diesen Daten die Invagination bis zur linken Hälfte des Col. transv. vorgeschritten sei, wo sie bei der Section gefunden worden ist.

Am 28. November wird von „sehr stinkendem Stuhl", am 16. Dezember von „ekelhaftem Koth" gesprochen; es ist wohl möglich, dass an diesem Tage nekrotische Massen aus-

1) Leichtenstern: Prag. V. f. H. 120, S. 77 sqq

gestossen sind, erwähnt ist nichts von einem solchen Befunde in der Faeces.

Es bleibt sonach, da die Krankengeschichte uns im Stich lässt, nichts übrig, als eine Erklärung des Präparates auf Grund von Annahmen zu geben. Die meisten Perforationen finden oberhalb des Halses, wo sich die Strictur einstellt, in Folge der durch die Kothstauung noch mehr behinderten Circulation, statt. In unserem Falle ist, mit Ausnahme der ersten Tage, eine Opstipation überhaupt nicht eingetreten; im Gegentheil finden wir täglich 3, 4, ja selbst 5 u. 6 dünne Entleerungen aufgezeichnet. Mithin musste die Passage frei gewesen sein. Die ewigen Diarrhöen finden ihre einfache Erklärung darin, dass die eingeführten Speisen direct aus dem Ileum in die Flexura gelangten, ohne den grössten Theil des Colon passirt zu haben. Sie geriethen gar nicht in die Lage zu festen Massen durch die Function des Colon verdickt zu werden; ganz abgesehen davon, dass das Ileum selbst keine normale Thätigkeit mehr ausüben konnte.

Da nun die Diarrhöen sehr frühzeitig auftreten, kann man wohl dieselben als Urheber der Einschiebung überhaupt annehmen, wie denn auch in der Aetiologie der Intussusceptionen chronischer Darmcatarrh und Diarrhöen eine nicht unbedeutende Rolle spielen. Wie sich aber diese Momente immer verhalten mögen, die Entstehung des Defectes kann nur auf zweierlei Arten herbeigeführt sein. Entweder schritt die Necrose, hervorgerufen durch die Behinderung des zu- und abfliessenden Blutstromes an den beiden, durch die Schleimhaut-Brücke des Colon getrennten, Parthieen vor, oder der Zerfall trat von innen auf. Weshalb der überlebende Theil der Dickdarmschleimhaut, eben jene Brücke, sich erhielt, ist absolut nicht zu erweisen; die schon oben betonte fetzenweise Abstossung setzte hier die erörterten Verhältnisse. Begünstigt durch die Circulationsbehinderung und die chronischen Diarrhöen scheinen sich, nach der 2. Ansicht, Exulcerationen auf der Ileum-Schleimhaut gebildet haben, die in die Tiefe und Weite drangen und nach Verlöthung der Serosen miteinander auf der vorderen Seite zu dem ausgedehnten Substanzverluste, auf

der anderen zu Narben und Bindegewebsentwicklung führten. Dem entsprechend ist auch das Ileum am weitesten zerstört, indess das Colon, hinten geschützt durch mesenteriale Adhäsionen, weniger der Nekrose verfiel, sondern dem Weiterausbreiten derselben durch neuentstandenes Bindegewebe Einhalt gebot. Die Tendenz zur Heilung liegt in der Verwachsung der Serosen; der Tod ist auch nicht direct durch die nächsten Folgen der Invagination, sondern durch den, in Folge der Diarrhöen entstandenen, Marasmus herbeigeführt.

In 3 von Küttner[1]) mitgetheilten Fällen ist die Nekrose auch keine kreisförmige, sondern nur eine Wand, (die vordere) betreffende, doch ergiebt sich weder aus der Schilderung noch aus der beigefügten Zeichnung ein genaues Bild der einschlägigen Veränderungen. Die von Velpeau u. A. für Invaginationen angenommene bindewebige Schrumpfung, (nach Verwachsung der Serosen), des Boudin und gewissermassen moleculare Abstossung in feinsten Partikelchen durch allmähliche Usur führe ich der Vollständigkeit wegen auf, ohne irgendwie thatsächliche Beweise dafür gefunden zu haben.

Zum Schlusse gebe ich die Erklärung beiliegender Zeichnung, die das aus dem Körper herausgenommene Präparat in halber Grösse zeigt. Dieselbe ist so naturgetreu ausgeführt dass dadurch das Verständniss der complicirten Verhältnisse, im Anschluss an das exacte und treffliche Sektionsprotokoll geschildert wird.

1) Virchow's Archiv 53, S. 27 sqq.

Erklärung der Zeichnung.

Der obere, links gelegene, faltige Wulst *(A)* enthält einen (den oberen) Theil der Invagination, in die hinein der Dünndarm *(a)* führt, dessen Richtung an der in ihn befindlichen Sonde (1) zu erkennen ist. Von dem Wulste *(A)*, dessen Aussenwand von dem Col. transv. gebildet wird, trennt ein langer Raum die unterste Darmparthie *(B)*, d. i. die unterhalb der Einstülpung befindliche Flexura sigmoidea. Der erwähnte Raum wird nach aussen begrenzt durch die Ränder der z. Theil aufgeschnittenen Flexur, die zu beiden Seiten auseinandergeklappt, den Boudin zeigt. Die Umrandung wird durch eine Anzahl von Kreuzchen (+ + + + +) bezeichnet. Die vordere Wand ist grösstentheils abgestossen, dahinter erblickt man die grosse Narbe *(C)* und unten den, das unterste Stück des Ileum *(b)* und das Coecum bergenden, mittleren Cylinder *(D D)*. Gleich unterhalb der obern Peripherie der aufgeschnittenen Flexur, trifft man auf den Defect im Colon, dessen Grenzen sich nach links und rechts in die intact gebliebene Schleimhaut des Dickdarms fortsetzen. Das Colon *(D)* ist deutlich an den Querfurchen erkennbar. Die vordere Wand, die, wie hinlänglich beschrieben, zum grössten Theil zerstört ist, lässt 2 grosse Defecte bemerken, die beide durch die von links nach rechts gehende Schleimhautbrücke *(E E)* getrennt werden, welch letztere die Vollständigkeit der Colonwand an dieser Stelle bewirkt. Der untere Colon-Theil wölbt sich dort, wo der unterhalb von der Brücke gelegene Defect aufhört, über den auch hier wieder beginnenden Dünndarm *(b)*, um mit 2 Oeffnungen zu enden.

Die hintere Wand des Intussusceptum, die aus Dünndarmwand und Narbe *(C)* besteht, lässt sich mit Ausnahme der Stelle, wo die Brücke sich befindet, vollkommen überblicken. Auf ihr mündet der oben eintretende die Sonde (1) enthaltende Dünndarm *(a)* so aus, dass seine vordere Wand wie abgeschnitten erscheint, die hintere dagegen fächerartig

sich ausbreitend, allmählich in die grosse Narbe übergeht. Im weiteren Verlaufe wäre er hinter der Brücke *(E E)* zu seinem peripheren Theile *(b)* gegangen. Letztere bietet dasselbe Bild. Auch seine vordere Wand ist glatt abgetrennt, während die hintere erst allmählich in die Narbe sich verliert. Eine in dieselbe hineingesteckte Sonde (2) zeigt die Richtung seines Verlaufes an, der an der untern Oeffnung mündet. Die dritte Sonde (3) endlich, von der nur das eine Ende sichtbar ist, steckt im Coecum.

Die am rechten unteren Rande befindlichen membranösen Bildungen sind Theile des Mesocolon vom S. Romanum.

Es bleibt mir die angenehme Pflicht, Herrn Geh. Med.-Rath Prof. Dr. Ackermann, der mich mit Rath und That in überaus gütiger Weise unterstützt hat, meinen aufrichtigsten Dank auszusprechen.

Lebenslauf.

Carl Saulmann, geboren am 6. October 1858 zu Märkisch-Friedland, als der vierte Sohn des verstorbenen Kaufmanns B. Saulmann daselbst, genoss seine erste Schulbildung theils auf der Israelitischen Bürgerschule zu Märkisch-Friedland, theils auf der lateinischen Privatschule der Nachbarstadt Tempelburg. Von Michaelis 1870 ab besuchte er das Gymnasium zu Dramburg, bestand im Herbst 1877 das Abiturientenexamen und studirte 8 Semester in Halle Philosophi. Von Michaelis 1878—79 genügte er seiner Militärpflicht als Einj.-Freiw. in der 11. Comp. Magdeb. Füsilier-Reg. No. 36. Da er nach Absolvirung seiner philosophischen Studien, wegen seiner Confession geringe Aussicht auf staatliche Anstellung hatte, begann er Michaelis 1881 zu Berlin Medicin zu studiren. Nach 3 Semestern bestand er das Tentamen physicum und kehrte Michaelis 1884 auf die Universität Halle zurück, woselbst er am 29. Juli 1885 das Examen rigorosum bestand.

Während seiner medicinischen Studienzeit besuchte Verf. die Vorlesungen, Kliniken und Kurse folgender Herren:

In Berlin:

Ascherson, v. Bergmann, Du Bois-Reymond, Christiani, Guttmann, Hartmann, Hirschberg, Hofmann, Hofmeier, L. Lewin, Leyden, Mendel, Reichert, Schröder, Virchow, Jul. Wolff.

In Halle:

Ackermann, Brosin, Bunge, Gräfe, Harnack, Kohlschütter, Oberst, Olshausen, v. Volkmann, Weber, Welcker.

Allen seinen hochgeehrten Lehrern spricht Verf. seinen aufrichtigen Dank aus.

Thesen.

I.

Bei diagnosticirter Invagination ist die Magenausspülung contrainidicirt.

II.

Es gehört zu den grossen Aufgaben aller Mediciner, eine Reform der medicinischen Nomenclatur, nach Wortbildung und Aussprache, anzustreben.

III.

Die Exenteratio ist der Enucleatio bulbi vorzuziehen.

a = der sich einstülpende Dünndarm (in das Col. Transv.). *Tr* = Col. Transversum. *D* = Col. Descendens. *B* = Flexura sigmoidea.

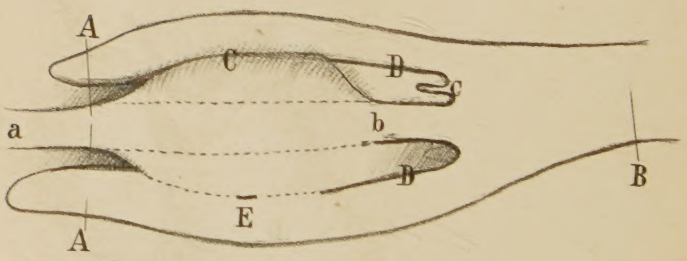

a = oberer Theil (über dem Defect) des Dünndarms. *b* = unterer (nach dem Defect). *C* = Narbe. *D* = Colon. *c* = Coecum. *B* = S Romanum. *E* = Rest der vorderen Colon-Wand (Brücke). *A* = Anfang der Verwachsung der Serosen. Die ..... punktirten Linien geben den Verlauf des Dünndarms und Colon an von der Nekrose.

a
A
a,
1
E
E
D
C
D
2
b,
D
D
F
F
2
3
B